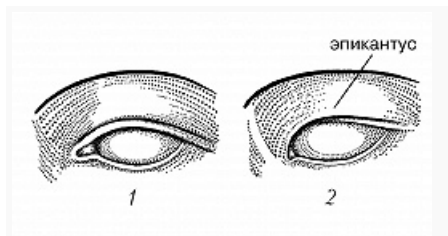


ЭПИКА́НТУС



Глаз человека: 1 – без эпикантуса; 2 – с эпикантусом.

Рис. Е. Н. Федорченко

ЭПИКА́НТУС (от *эпи...* и греч. *χαλθός* – внутренний угол глаза),

«монгольская складка», складка у внутр. угла глаза, образованная кожей верхнего века, частично прикрывающая слёзный бугорок. Характерен для *монголоидной расы* и *южноафриканской расы*.