



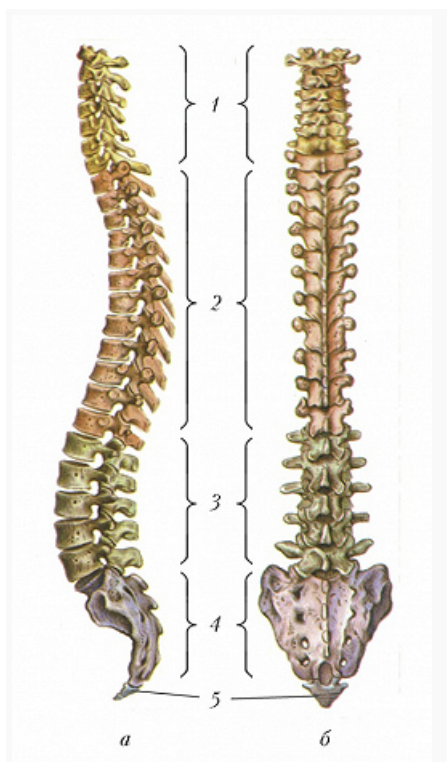
# ПОЗВОНО́ЧНИК

Авторы: Н. Н. Иорданский

ПОЗВОНО́ЧНИК (позвоночный столб), осевой скелет большинства взрослых позвоночных животных и человека, выполняющий опорную и защитную (для спинного мозга) функции. Отверстия, образованные невральными дугами позвонков, переходя из одного в другое, формируют позвоночный канал, в котором размещается спинной мозг; в хвостовом отделе П. гемальные дуги под телами позвонков образуют гемальный канал, вмещающий хвостовые артерию и вену. В ходе филогенеза П. заместил хорду. В онтогенезе развитие тел позвонков, составляющих П., также сопровождается вытеснением хорды, формирующейся на более ранних стадиях эмбриогенеза. У мн. групп во взрослом состоянии рудименты хорды сохраняются между позвонками. У круглоротых и некоторых рыб (у цельноголовых, хрящевых ганоидных рыб и двоякодышащих) хорда на протяжении всей жизни выполняет опорную функцию. У рыб П. включает два отдела – туловищный (позвонки обычно несут развитые рёбра) и хвостовой (с гемальными дугами). У наземных позвоночных П. дифференцируется на неск. новых отделов. В шейном отделе земноводных один позвонок, у пресмыкающихся в среднем 8 (от 4 до 9 и более), у птиц – от 11 до 25, у млекопитающих – 7 (у ламантина и двупалого ленивца – 6, у трёхпалого ленивца – 9–10); отдел обладает значит. подвижностью у пресмыкающихся, птиц и млекопитающих. Грудной отдел имеет хорошо развитые рёбра, сочленённые с грудиной. В относительно подвижном поясничном отделе рёбра редуцируются и срастаются с поперечными отростками позвонков; позвонки крестцового отдела соединены (обычно неподвижно) своими поперечными отростками и сросшимися с ними рёбрами с костями, образующими таз, обеспечивая прочную опору задним конечностям. В крестцовом отделе у земноводных один крестцовый позвонок, у амниот не менее двух. Крестцовые позвонки могут срастаться в *крестец* (сложный крестец птиц включает также поясничные, задние грудные и передние хвостовые позвонки). Хвостовой отдел П. обладает значит. подвижностью; у бесхвостых земноводных хвостовые позвонки срастаются, образуя палочковидный уростиль. Хвостовые позвонки птиц также срастаются друг с другом в комплекс – пигостиль, поддерживающий рулевые перья. У млекопитающих позвонки отделены друг от друга межпозвоночными (межпозвоноковыми) дисками, образованными соединительной тканью со студенистым ядром в центре, играющими амортизационную роль.

## Позвоночник человека

Позвоночник человека состоит из 5 отделов: в шейном – 7 позвонков, в грудном – 12, поясничном – 5, крестцовом – 5 сросшихся позвонков, образующих крестец, и копчикового – 3–4 сросшихся позвонка – копчик. У позвонков из разных отделов П. остистые отростки различаются по размерам, форме и ориентации в пространстве (ограничивают разгибание). В шейных позвонках в поперечных отростках содержатся отверстия, составляющие канал для прохождения позвоночных сосудов и нерва. Первый и второй шейные позвонки (атлант и эпистрофей) имеют особое строение и соединены между собой и с затылочной костью, что обеспечивает подвижность головы в трёх плоскостях. Между несросшимися позвонками располагаются 23 межпозвоночных диска; у взрослого человека они составляют 20–25% длины позвоночного столба. От костной ткани тел позвонков



Позвоночник человека: а – вид сбоку, б – вид сзади; 1 – шейный отдел, 2 – грудной отдел, 3 – поясничный отдел, 4 – крестец, 5 – копчик.

межпозвоночные диски отделены тонким слоем гиалинового хряща. Волокна внешней части диска окружают студенистое ядро (остаток хорды) и образуют фиброзное кольцо, связанное с поверхностями тел позвонков передней и задней продольными связками, а в грудном отделе и с внутрисуставными связками головок рёбер. Дуги каждой пары позвонков соединены т. н. жёлтыми связками и развитым связочным аппаратом между остистыми поперечными отростками. Позвоночные вырезки краёв дуг составляют межпозвоночные отверстия, через которые проходят спинномозговые нервы и сопровождающие их сосуды. П. имеет физиологич. изгибы лордоз (в шейном и поясничном отделах) и кифоз (в грудном и крестцовом отделах).

## Литература

Лит.: Беклемишев В. Н. Основы сравнительной анатомии беспозвоночных. 3-е изд. М., 1964. Т. 1–2; Ромер А., Парсонс Т. Анатомия позвоночных. М., 1992. Т. 1.

Лит.: Анатомия человека / Под ред. М. Р. Сапина. 5-е изд. М., 2001. Т. 1.